Sam Kahler[1,2], Chantal Rutjes[1], Monika Janda[2], H. Peter Soyer[1,3], Clare Primiero[1]

The deep imaging phenotype for melanoma risk stratification

1 Frazer Institute, The University of Queensland, Dermatology Research Centre, Brisbane, Queensland, Australia

2 Centre for Health Services Research, The University of Queensland, Brisbane, Faculty of Medicine, Queensland, Australia

3 Department of Dermatology, Princess Alexandra Hospital, Brisbane, Queensland, Australia

Corresponding author: Clare Primiero (c.bover@uq.edu.au)

SKINdeep 1: e150261 (2025)

https://doi: 10.1553/skindeep.2025.150261

Citation: Kahler S, Rutjes C, Janda M, Soyer HP, Primiero C (2025) The deep imaging phenotype for melanoma risk stratification. SKINdeep 1: e150261.

Subject editor: Peter Wolf; Received: 17 Feb 2025 | Approved: 17 Mar 2025 | Published: 10 Apr 2025

Zusammenfassung

Die gezielte Überwachung von Personen mit hohem Melanomrisiko wird zunehmend als praktikable und wirksame Alternative zur bevölkerungsweiten Melanomvorsorge anerkannt. Die derzeitigen Risikostratifizierungsmodelle zur Identifizierung dieser Hochrisikopersonen basieren jedoch häufig auf subjektiven oder selbst angegebenen Messwerten, die anfällig für Verzerrungen und eine schlechte Reproduzierbarkeit sind. Der Begriff „Deep Imaging Phenotype" beschreibt das Konzept, parallele Fortschritte in der Ganzkörperfotografie (GKF) und der künstlichen Intelligenz (KI) zu nutzen, um die Risikostratifizierung anhand der personalisierten Schwere und räumlichen Verteilung von Hautrisikofaktoren zu verbessern. Er könnte mit „Tiefenbildgebender Phänotyp" übersetzt werden. Dieser narrative Überblick untersucht die Fortschritte auf dem Weg zum Deep Imaging-Phänotyp in der Dermatologie, wobei der Schwerpunkt auf den klinischen Anwendungen, Herausforderungen und zukünftigen Richtungen liegt. Er untersucht (i) die Grenzen der bestehenden Melanomrisikovorhersage, (ii) Fortschritte in der GKF und der KI-gestützten Analyse des Hautphänotyps, (iii) die Integration des Phänotyps mit klinischen und genomischen Informationen und (iv) Rahmenbedingungen für die klinische, logistische und ethische Umsetzung phänotypischer Messungen in die klinische Praxis. Zu den Fortschritten auf dem Weg zum Deep Imaging-Phänotyp gehören Algorithmen, die Muttermaleigenschaften (Anzahl, Größe und Verteilung), Schweregrad und Verteilung von Lichtschäden, fakultative und angeborene Hauttöne,

Abstract

Targeted surveillance for individuals at high-risk for melanoma is increasingly recognized as a feasible and effective alternative to population-wide melanoma screening. However, current risk stratification models to identify these high-risk individuals are often reliant on subjective or self-reported metrics, which are vulnerable to bias and poor reproducibility. The deep imaging phenotype describes the concept of leveraging parallel advances in total body photography (TBP) and artificial intelligence (AI) to improve risk stratification using personalized severity and spatial distribution of cutaneous risk factors. This narrative review explores the progress towards the "deep imaging phenotype" in dermatology, with a focus on its clinical applications, challenges, and future directions. It explores (i) the limitations of existing melanoma risk prediction, (ii) advancements in TBP and AI-driven analysis of the cutaneous phenotype; (iii) integration of phenotype with clinical and genomic information; (iv) frameworks for clinical, logistic, and ethical implementation of phenotypic measures into clinical practice. Progress towards the deep imaging phenotype has included algorithms that report nevus characteristics (count, size, and distribution), severity and distribution of photodamage, facultative and innate skin tones, freckling, and other parameters for objective and personalized risk stratification. Phenotypic measures correlate with melanoma risk and may

Sommersprossen und andere Parameter für eine objektive und personalisierte Risikostratifizierung erfassen. Phänotypische Messungen korrelieren mit dem Melanomrisiko und können mit traditionellen klinischen und genomischen Risikofaktoren integriert werden, um die aktuelle Risikobewertung zu verbessern. Kliniker und Verbraucher berichten von einer Akzeptanz dieses Ansatzes, obwohl sich die meisten bisherigen Erkenntnisse auf einzelne phänotypische Merkmale und nicht auf die kollektive Synergie aller Messungen konzentrieren. Die unterstützende IT-Infrastruktur, rechtliche Rahmenbedingungen und klinische Leitlinien sind noch unterentwickelt und sollten vor der klinischen Umsetzung ausgearbeitet werden. Eine objektive Risikostratifizierung unter Verwendung personalisierter Hautrisikofaktoren kann eine effektive Ressourcenallokation ermöglichen, eine Überwachung von Populationen mit geringem Risiko reduzieren und rechtzeitige Interventionen für Personen mit hohem Risiko ermöglichen.

Korrespondenz: editors@skinonline.at

be integrated with traditional clinical and genomic risk factors to enhance current risk assessment. Clinicians and consumers report acceptance of this approach, although most evidence to date focuses on individual phenotypic features rather than the collective synergy of all measures. Supporting information technology infrastructure, legal frameworks, and clinical guidelines are underdeveloped and should be prioritized before clinical implementation. Objective risk stratification using personalized cutaneous risk factors may empower the effective allocation of resources, reduce over-surveillance in low-risk populations, and offer timely interventions to individuals at high risk.

Correspondence: editors@skinonline.at

Abbildung aus der Publikation | Figure from the publication

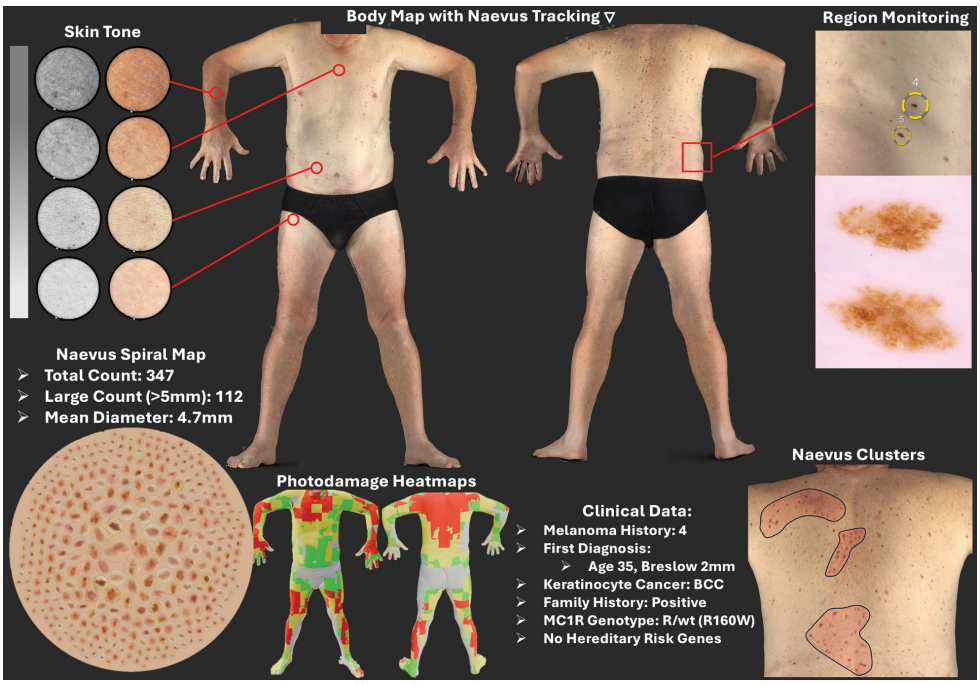

Abbildung 1:
Deep imaging Phänotyp (Tiefenbildgebender Phänotyp), konzipiert mit einem personalisierten 3D-GKF-Avatar, integriert mit (von links nach rechts): ortsspezifischem Hautton; Nävus-Spiralkarte zur Visualisierung der Anzahl, Größe und Morphologie von Nävi; Körperkarte mit Nävus-Tracking; Lichtschaden-Heatmaps, die Bereiche mit leichter (grün), mäßiger (gelb) und schwerer (rot) Lichtschädigung abbilden; klinische Informationen einschließlich Genomik; räumliche Analyse von Nävi zur Identifizierung von Bereichen mit gehäuften Nävi im Vergleich zu zufälligen oder verstreuten Mustern; Überwachung von Körperregionen mit hohem Risiko zur Erkennung von Lokalrezidiven (Narben) und angrenzender sequenzieller Dermatoskopie.

Figure 1:
Deep imaging phenotype conceptualized with a 3D-TBP personalized avatar, integrated with (left to right): Site-specific skin tone; Nevus spiral map to visualize nevus count, size, and morphology; Body map with nevus tracking; Photodamage heatmaps mapping areas of mild (green), moderate (yellow), and severe (red) photodamage; Clinical information including genomics; Nevus spatial analysis identifying areas of clustered naevi compared to random or dispersed patterns; High-risk body region monitoring to detect local recurrence (scar) and adjacent sequential dermoscopy.

https://doi.org/10.61783/oegdv10710

Kommentar der Editoren:

Dieser Artikel liefert ein technologiebasiertes Argument gegen die allgemeine Hautkrebsfrüherkennung: Eine objektive, personalisierte Risikostratifizierung (z. B. über den "Deep Imaging Phenotype") kann helfen, das Screening gezielt einzusetzen und damit Nachteile wie Überdiagnose und ineffiziente Ressourcennutzung zu vermeiden.

Editors' comments:

This article provides a technology-based argument against general skin cancer screening: objective, personalized risk stratification (e.g., via deep imaging phenotype) can help target screening and thus avoid disadvantages such as overdiagnosis and inefficient use of resources.

Hier geht's direkt zum Artikel in SKINdeep: